

Torus Mandibular

José Vicente Ricart Cortés^a, Cele Cifuentes González^b, Ana Belén Paños Fernández^c,

^a Médico de Familia. Centro de Salud de Caudete (Albacete).

^b D.U.E. Centro de Salud de Caudete (Albacete).

^c Odontóloga. Unidad de Salud Bucodental de Caudete (Albacete).

Correspondencia: José Vicente Ricart Cortés. Centro de Salud, C/. José Ruiz Ruiz s/n, Caudete (Albacete). Telf.: 965825335.

Recibido el 18 de septiembre de 2006

Aceptado para su publicación el 29 septiembre de 2006.

RESUMEN

El torus constituye una prominencia ósea benigna que se asienta en el paladar duro o en la mandíbula. Generalmente es asintomático y no requiere tratamiento salvo que llegue a ser de gran tamaño, interfiriendo con la colocación de prótesis dentales, o presente ulceración superficial a causa de traumatismos repetidos. Cuando se requiere tratamiento, la solución es quirúrgica, procediéndose a su extirpación. En cuanto a su evolución sin tratamiento, el crecimiento es lento, pero no presenta tendencia a la malignización. Presentamos el caso de un paciente con torus mandibular bilateral.

Palabras clave. Torus mandibular.

ABSTRACT

Torus Mandibularis

Torus is a bone benign prominence, placed in the hard palate or jawbone. It is usually a not symptomatic process and it doesn't require treatment if it hasn't a big size or it difficult dental prosthesis or provokes an ulcer in surface by repetitive traumatism. When it is required treatment, the solution is a surgery procedure by extirpation. In matter of evolution and treatment, its growing is slow and it has not malignization. Above is showed the case of a patient with a bilateral jawbone torus.

Key words. Torus Mandibularis.

INTRODUCCIÓN

El torus constituye una prominencia ósea benigna de crecimiento anárquico que se asienta en el paladar duro o en la mandíbula. Es una forma de defensa que presenta el organismo ante fuerzas exógenas anómalas en dirección, frecuencia e intensidad no deseada. Son como un muro de contención, un refuerzo óseo. Podríamos compararlos con el hallux valgus de los pies.

Generalmente es asintomático y no requiere tratamiento salvo que llegue a ser de gran tamaño, interfiriendo con la colocación de prótesis dentales, o presente ulceración superficial a causa de traumatismos repetidos. Cuando se requiere tratamiento, la solución es quirúrgica, procediéndose a su extirpación. En cuanto a su evolución sin tratamiento, el crecimiento es lento, pero no presenta tendencia a la malignización.

OBSERVACIONES CLÍNICAS

Paciente de 64 años con antecedentes de bigeminismo, insuficiencia aórtica ligera, intolerancia a la glucosa, hipercolesterolemia y polimialgia reumática, en tratamiento con prednisona, calcio y vitamina D, piroxicam-β-ciclodextrina y omeprazol.

Consultó por exostosis bilateral indolora en maxilar inferior (figura 1) cubierta con mucosa normal localizada a nivel sublingual, a la altura de los premolares, e igual a

nivel vestibular (figura 2), a la altura de las piezas 44, 45 y 46 en el lado derecho y a nivel de 34, 35 y 36 en el lado izquierdo. El paciente presentaba facetas de desgaste en ambas arcadas y refirió que "cerraba los dientes con fuerza" notando siempre tensión en los maseteros. En la radiografía (figura 3) se apreció desgaste dentario, a nivel del esmalte, siendo éste un signo de que se trataba de una persona apretadora, bruxista.

DISCUSIÓN Y CONCLUSIONES:

Aunque el torus ha sido mencionado en la literatura médica desde hace más de 180 años, sólo con los avances en el campo de la genética ha sido posible un mejor conocimiento del mismo en las últimas dos décadas. Su frecuencia varía en diferentes grupos étnicos y hoy se considera el resultado de la interacción de factores genéticos y ambientales con una presentación familiar que sugiere una herencia autonómica dominante de baja penetrancia.

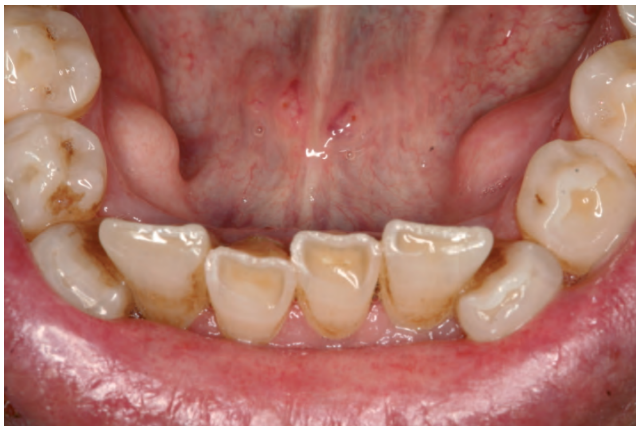

Figura 1. Exostosis bilateral en maxilar inferior (torus mandibular) a nivel sublingual. Facetas de desgaste en arcada dental inferior.

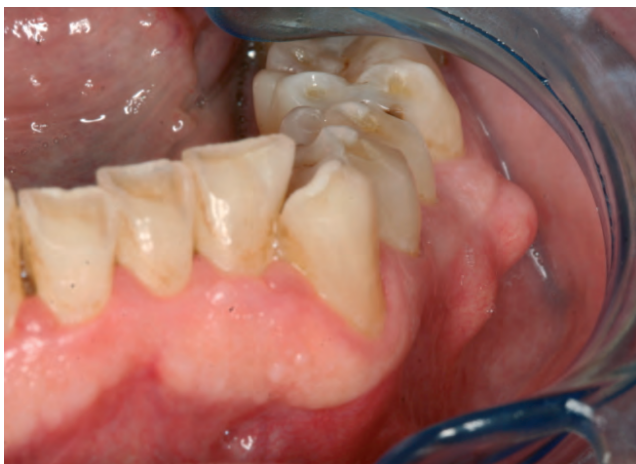

Figura 2. Imagen del torus mandibular a nivel vestibular.

El torus mandibular es, junto al torus palatino, la exostosis intraoral más común. La prevalencia varía entre el 6 y el 40%. La frecuencia y el tamaño aumentan con la edad, siendo raros antes de los 10 años. En la radiografía no se aprecia el torus cuando es menor de 4 mm. Predomina en forma simétrica en el 80% de los casos, pero cuando es unilateral se encuentra mayormente en el lado derecho.

Se ha visto que son muy frecuentes en pacientes con torus alteraciones parafuncionales, como el bruxismo, de ahí que en su mayoría se asocie un desgaste dentario a nivel de las caras oclusales, que son las que se enfrentan unas con otras cuando el paciente bruxa. Asimismo, los pacientes con torus tienen, en promedio, un mayor número de dientes.

En un estudio llevado a cabo sobre 1000 pacientes, la mayoría fueron encontrados en el grupo de edad de 11 a 30 años. Aunque se ha descrito que el torus mandibular es más frecuente en mujeres que en hombres, en un estudio reciente no se ha encontrado una diferencia estadísticamente significativa en la prevalencia de torus entre ambos sexos, si bien se ha observado una fuerte asociación entre torus mandibular y torus palatino.

Es esencial realizar una historia completa y una correcta exploración para el diagnóstico de enfermedades de tejidos bucales duros, como es el torus mandibular, siendo también necesario un adecuado estudio radiográfico. De esta forma, puede ayudarse a establecer la causa de la lesión y proporcionar al estomatólogo o al odontólogo una valiosa información.

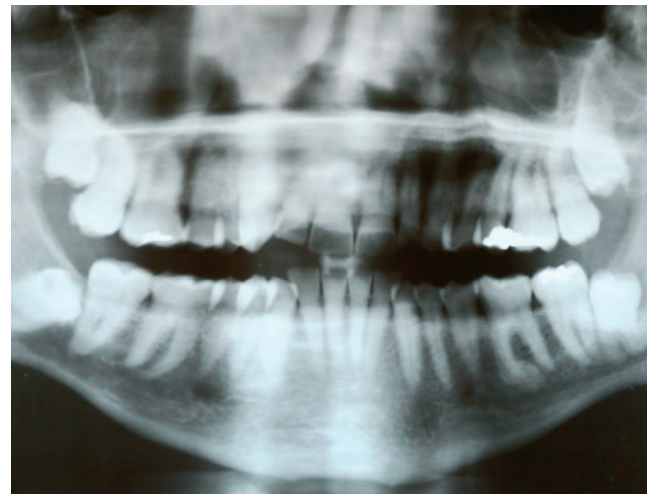


Figura 3. Imagen radiográfica de desgaste dentario.

BIBLIOGRAFÍA

- Al Quran FA, Al-Dwairi ZN. Torus palatinus and torus mandibularis in edentulous patients. *J Contemp Dent Pract* 2006; 7(2):112-9.
- Axelsson G, Hedegard B. Torus mandibularis among Icelanders. *Am J Phys Anthropol* 1981; 54(3):383-9.
- Gorsky M, Raviv M, Kfir E, Moskona D. Prevalence of torus palatinus in a population of young and adult israelies. *Arch Oral Biol* 1996; 41(6):623-5.
- Kerdpon D, Sirirungrojying SA. Clinical study of oral tori in Southern Thailand: prevalence and the relation to parafunctional activity. *Eur J Oral Sci* 1999; 107(1): 9-13
- Laskaris G. Atlas de enfermedades orales. Barcelona: Masson; 2005.
- Meza Flores JL. Cavidad oral: torus palatinus y torus mandibularis. *Rev gastroenterol Perú*; 24(4): 343-8.
- Piera-Navarro N, Daniele-Rios N, Villalain-Blanco D. Clinical evaluation of hard tissue proliferations in the mouth. *Med Oral* 2002; 7(2):97-102.
- Seah YH. Torus palatinus and torus mandibularis: a review of the literature. *Aust Dent J* 1995; 40(5):318-21.
- Shah DS, Sanghavi SJ, Chawda JD, Shah RM. Prevalence of torus palatinus and torus mandibularis in 1000 patients. *Indian J Dent Res* 1992; 3(4):107-10.
- Susuki M, Sakai T. A familial study of torus palatinus and torus mandibularis. *Am J Phys Anthropol* 1960; 18:263-272.